

DOI: 10.18027/2224-5057-2023-13-3s2-1-335-355

Цитирование: Валиев А.К., Тарарыкова А.А., Тепляков В.В., Мусаев Э.Р., Рогожин Д.В., Сушенцов Е.А. и соавт. Практические рекомендации по лекарственному лечению злокачественных опухолей костей. Практические рекомендации RUSSCO, часть 1. Злокачественные опухоли, 2023 (том 13), #3s2, стр. 335–355.

ЗЛОКАЧЕСТВЕННЫЕ ОПУХОЛИ КОСТЕЙ

Коллектив авторов: Валиев А.К., Тарарыкова А.А., Тепляков В.В., Мусаев Э.Р., Рогожин Д.В., Сушенцов Е.А., Мачак Г. Н, Курильчик А.А., Конев А.А., Федорова А.В., Федосенко Д.И., Конев А.А.

Ключевые слова: саркома кости, остеосаркома, саркома Юинга, хондросаркома, хордома, гигантоклеточная опухоль кости, комбинированное лечение, химиотерапия, таргетная терапия

Первичные злокачественные опухоли костей скелета имеют мезенхимальное происхождение и представляют собой множество различных подтипов, которые составляют от 0,2% до 1% всех новообразований человека. В России ежегодно диагностируются не более 1500 новых случаев заболевания. Остеосаркома является наиболее распространенной первичной злокачественной опухолью кости. В возрасте от 15 до 29 лет на долю опухолей костей скелета приходится 3% всех опухолей, а на остеосаркому — примерно половина этих случаев. Хондросаркома, вторая по частоте встречаемости злокачественная опухоль костей, напротив, характерна для пациентов старшего возраста. Другие наиболее часто встречаемые гистологические типы костных сарком включают в себя саркому Юинга и хордому. Каждый из перечисленных гистологических типов имеет свои особенности течения заболевания, прогноза и тактики лечения, которые указаны в соответствующих разделах главы. Оставшиеся гистологические типы костных сарком (например, недифференцированная плеоморфная саркома кости, ангиосаркома или адамантинома кости) встречаются значительно реже и часто требуют индивидуального подхода в лечении. Гигантоклеточная опухоль кости (ГКО) по данным ВОЗ 2020 г. является опухолью неопределенного характера. Подтверждение диагноза и определение тактики лечения опухолей костей скелета должно обсуждаться в профильных онкоортопедических/саркомных центрах на мультидисциплинарных консилиумах. Состав мультидисциплинарного консилиума должен включать в себя онкоортопеда, химиотерапевта, радиотерапевта, радиолога и морфолога, которые обладают опытом диагностики и лечения данного заболевания. С учетом особенностей клинических проявлений заболевания и его течения рекомендовано привлечение к обсуждению тактики лечения невролога и врача-реабилитолога, а при наличии опухолей больших размеров — специалистов пластической хирургии для определения оптимального способа закрытия дефекта после хирургического лечения.

1. КЛАССИФИКАЦИЯ И ОПРЕДЕЛЕНИЕ СТАДИИ

На выбор тактики лечения и онкологический прогноз влияет правильное стадирование в момент постановки диагноза, включая оценку локальной распространенности опухоли, степень дифференцировки и наличие отдаленных метастазов. Для стадирования используется TNM классификация, 8-е издание, 2017 г. (табл. 1, 2). Классификация применяется ко всем первичным злокачественным опухолям костей, кроме злокачественной лимфомы, множественной миеломы, поверхностной/юкстакортикальной остеосаркомы и юкстакортикальной хондросаркомы. Стадия заболевания не выставляется при первичной локализации опухоли в позвоночнике или костях таза. Общепринятой градации степени злокачественности костных сарком, как при саркомах мягких тканей (FNCLCC), в настоящее время нет. Гистологический тип костной саркомы часто определяет клиническое течение и степень злокачественности соответственно. Например, саркома Юинга (СЮ), дедифференцированная и мезенхимальная хондросаркомы имеют только высокую степень злокачественности (G3), в то время как паростальная остеосаркома — низкую степень злокачественности (G1). Исключение составляет классическая хондросаркома (градируется как G1, G2 или G3); хордома не подлжит градации по степени злокачественности.

Таблица 1. Классификация категорий TNM при первичных злокачественных опухолях костей скелета.

Категория T	Оценка локальной распространённости
Для опухолей конечностей, туловища, черепа и лицевого скелета	
Tx	Опухоль не может быть оценена
T0	Нет признаков первичной опухоли
T1	Опухоль менее 8 см в наибольшем измерении
T2	Опухоль более 8 см в наибольшем измерении
T3	Множественное поражение в первичном очаге
Для опухолей позвоночника	
Tx	Опухоль не может быть оценена
T0	Нет признаков первичной опухоли
T1	Опухоль поражает один позвонок или два смежных
T2	Опухоль поражает три смежных позвонка
T3	Опухоль поражает четыре и более смежных позвонков или имеется поражение несмежного сегмента позвоночника
T4	Опухоль распространяется в спинномозговой канал или на магистральные сосуды
T4a	Распространение в спинномозговой канал
T4b	Опухоль прорастает в сосуды или вызывает тромбоз в магистральных сосудах

Категория T	Оценка локальной распространённости
Для опухолей костей таза	
Tx	Опухоль не может быть оценена
T0	Нет признаков первичной опухоли
T1	Опухоль поражает один сегмент тазовой кости без мягкотканного компонента
T1a	Опухоль менее 8 см в наибольшем измерении
T1b	Опухоль более 8 см в наибольшем измерении
T2	Опухоль поражает один сегмент тазовой кости с наличием мягкотканного компонента или два сегмента без внекостного компонента
T2a	Опухоль менее 8 см в наибольшем измерении
T2b	Опухоль более 8 см в наибольшем измерении
T3	Опухоль вовлекает два сегмента костей таза с наличием внекостного компонента
T3a	Опухоль менее 8 см в наибольшем измерении
T3b	Опухоль более 8 см в наибольшем измерении
T4	Опухоль вовлекает три сегмента тазовой кости или распространяется на крестцово-подвздошное сочленение
T4a	Опухоль вовлекает крестцово-подвздошное сочленение и распространяется медиальнее крестцовых отверстий
T4b	Опухоль распространяется на наружные подвздошные сосуды или вызывает тромбоз крупных сосудов таза
Категория N Оценка распространённости по лимфатическим узлам	
Nx	Региональные лимфоузлы не могут быть оценены
N0	Метастазы в региональных лимфоузлах отсутствуют
N1	Метастазы в региональных лимфоузлах
Категория M Оценка отдаленных метастазов	
M0	Отдаленные метастазы отсутствуют
M1	Наличие отдаленных метастазов
M1a	Отдаленные метастазы в легких
M1b	Отдаленные метастазы в костях или других органах
Категория G Оценка дифференцировки опухоли	
Gx	Степень дифференцировки опухоли не может быть оценена
G1	Высокодифференцированная опухоль – низкая степень злокачественности (low-grade)
G2	Умереннодифференцированная опухоль – высокая степень злокачественности (high-grade)
G3	Низкодифференцированная опухоль – высокая степень злокачественности (high-grade)

2. ДИАГНОСТИКА

2.1. Общие принципы

Дифференциальный диагноз саркомы кости проводится с остеомиелитом, другими доброкачественными опухолями, но в большей степени с метастатическим поражением, так как метастазы в костях скелета составляют примерно 95% всех опухолевых поражений костей скелета. Дифференциальный диагноз существенно зависит от возраста пациента. У пациентов моложе 5 лет деструктивное поражение костей может быть интерпретировано преимущественно либо как метастатическая нейробластома, либо как гистиоцитоз из клеток Лангерганса. Для пациентов в возрасте старше 5 лет вероятность первичной костной саркомы выше. После 40 лет метастазы в костях и миелома будут наиболее вероятными диагнозами. Рекомендованный алгоритм диагностики представлен на рис. 1.

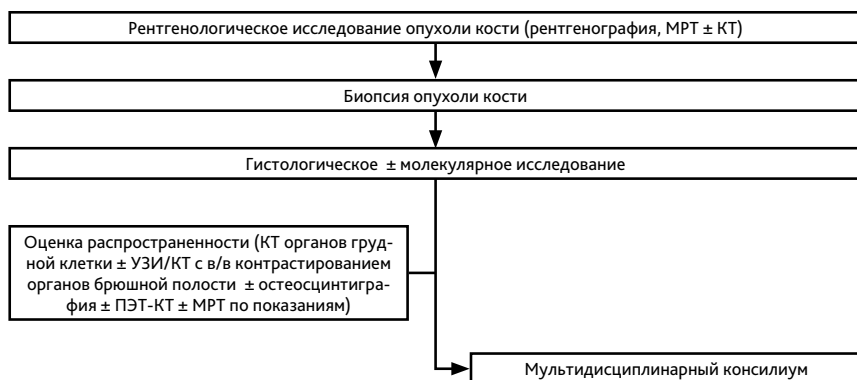


Рисунок 1. Рекомендуемый алгоритм обследования пациентов с опухолью костей скелета.

2.2. Рентгенологическая оценка

Для оценки состояния костной системы используются анатомические и функциональные диагностические методы. К анатомическим методам относятся рентгенография, рентгеновская КТ, МРТ, дополненная в отдельных случаях в/в контрастированием, УЗИ, дополненное в отдельных случаях доплерографией; к функциональным методам относятся радионуклидное исследование (остеосцинтиграфия), ПЭТ. Кроме того, в настоящий момент широко используются такие гибридные методы диагностики как ОФЭКТ/КТ, ПЭТ-КТ, в отдельных учреждениях начато внедрение ПЭТ/МРТ (ПЭТ, совмещенная с МРТ).

Классическая стандартная рентгенография может быть рекомендована как самый быстрый и простой метод визуализации при подозрении на первичную саркому кости. КТ является одним из основных методов исследования пациентов с опухолями костей, а также оптимальным методом навигации при малоинвазивных диагностических процедурах (чрескожная биопсия кости).

МРТ является методом, который наиболее точно позволяет оценить состояние костей и мягких тканей *in vivo*. Метод не связан с рентгеновским облучением и позволяет с высокой точностью отличать солидный (опухолевый) компонент, кистозный компонент, фиброзную ткань, жировую ткань и т. д. Контрастирование при опухолях костей рутинно не применяется ни при КТ, ни при МРТ. Абсолютным показанием к контрастированию при МРТ костно-мышечной системы является подозрение на метастатическое поражение оболочек спинного мозга, которое очень часто не визуализируется при нативном исследовании.

КТ и МРТ не исключают и не заменяют друг друга. Для точной оценки костной патологии, оценки локальной распространенности опухоли и постановки рентгенологического дифференциально-диагностического ряда оптимальным является комплексное обследование пациента с помощью сочетания различных методов — рентгенологического и МРТ (для осевого скелета — КТ + МРТ, для длинных трубчатых костей — рентгенография + МРТ, в отдельных случаях дополненная КТ). Таким образом, при отсутствии противопоказаний МРТ рекомендуется проводить всем пациентам с первичными опухолями костей. Желательно проведение всех диагностических исследований до биопсии, т. к. изменения после биопсии могут затруднить анализ полученных изображений. В табл. 3 представлен оптимальный алгоритм рентгенологического обследования пациентов с опухолями костей.

Таблица 3. Рекомендуемый алгоритм рентгенологической диагностики опухолей костей скелета.

Опухоль	Минимальный обязательный комплекс обследований	Дополнительные методы
Остеосаркома	<ul style="list-style-type: none"> Рентгенография КТ, МРТ первичного очага КТ ОГК¹ УЗИ/КТ с в/в контрастированием ОБП² 	<ul style="list-style-type: none"> ПЭТ-КТ МРТ головного мозга по показаниям
Хондросаркома	<ul style="list-style-type: none"> Рентгенография КТ, МРТ первичного очага КТ ОГК УЗИ/КТ с в/в контрастированием ОБП 	<ul style="list-style-type: none"> Остеосцинтиграфия при подозрении на вторичную хондросаркому (на фоне множественных доброкачественных хрящобразующих опухолей)
Саркома Юинга	<ul style="list-style-type: none"> Рентгенография, МРТ первичного очага КТ ОГК УЗИ/КТ с в/в контрастированием ОБП 	<ul style="list-style-type: none"> КТ первичного очага Остеосцинтиграфия ПЭТ-КТ МРТ головного мозга по показаниям
Хордома	<ul style="list-style-type: none"> МРТ первичного очага КТ ОГК 	<ul style="list-style-type: none"> РКТ первичного очага
Гигантоклеточная опухоль	<ul style="list-style-type: none"> Рентгенография КТ первичного очага МРТ первичного очага КТ ОГК 	<ul style="list-style-type: none"> В динамике в процессе терапии деносумабом: КТ + МРТ первичного очага КТ ОГК при наличии метастазов в легких

Опухоль	Минимальный обязательный комплекс обследований	Дополнительные методы
Другие опухоли костей	<ul style="list-style-type: none"> • Рентгенография • МРТ первичного очага 	<ul style="list-style-type: none"> • КТ (по показаниям) • КТ ОГК • КТ ОБП (с в/в контрастированием) • МРТ головного мозга • ПЭТ-КТ • Остеосцинтиграфия и др.

¹ ОГК — органы грудной клетки

² ОБП — органы брюшной полости

2.3. Принципы выполнения биопсии

Биопсия опухоли, необходимая для гистологического исследования, является ключевым моментом в диагностике саркомы кости. Предпочтительным методом получения материала является трепан-биопсия под различными видами навигационного контроля, которая позволяет наиболее быстро получить морфологический материал для исследования. При неинформативном ответе (и стабильной клинической картине) трепан-биопсия выполняется повторно. В том случае, если трепан-биопсия не позволяет получить информативный материал дважды, показано выполнение открытой биопсии опухоли. При этом зона биопсии опухоли должна обязательно проходить в проекции хирургического доступа во время плановой операции, а биопсийный тракт должен включаться в препарат и удаляться вместе с опухолью. Доступ при выполнении биопсии должен проходить в стороне от магистральных сосудистых и нервных пучков. При выполнении открытой биопсии опухоли, имеющей внутрикостное распространение, необходимо выполнять небольшую остеотомию при помощи долота или пилы и оценивать угрозу возникновения патологического перелома. Выполнение открытой биопсии опухоли первым этапом показано в случае невозможности получения морфологического материала путем трепан-биопсии.

2.4. Морфологическое исследование опухолей костей

Морфологическая диагностика опухолей костей представляет собой большую сложность, что связано с большим разнообразием нозологических форм и подтипов опухоли. Достаточным может считаться объем материала, необходимый для достоверной верификации клинического диагноза и может варьировать от 3–5 мм до 1–1,5 см в наибольшем измерении.

Для диагностики конвенциональной остеосаркомы следует ориентироваться на наличие признаков выраженной клеточной атипии и продукцию патологического остеоида. Для диагностики хондросаркомы следует ориентироваться на повышенную клеточность, инвазивный характер роста, миксоидный матрикс, наличие фигур митозов. Для диагностики саркомы Юинга необходимо провести ИГХ исследование (как минимум CD99-мембранный локус экспрессии) с последующим цитогенетическим исследованием

(перестройка гена EWSR1/FUS). Для диагностики конвенциональной хордомы следует ориентироваться на локализацию (аксиальный скелет), эпителиоидную морфологию клеток с признаками нотохордальной дифференцировки, миксоидный матрикс; при ИГХ исследовании — на экспрессию brachyury и pan-cytokeratin. Для диагностики гиганто-клеточной опухоли следует ориентироваться на наличие мононуклеарного неопластического компонента, гигантских многоядерных остеокластоподобных клеток; при ИГХ исследовании — на экспрессию G34W (H3F3A). Мутации IDH1 и IDH2 при классической хондросаркоме и амплификация MDM2 при паростальной и интрамедуллярной остеосаркоме низкой степени злокачественности не являются обязательными, но могут быть полезными для дифференциального диагноза.

Заключение формулируется с указанием локализации патологического процесса, конкретной нозологической единицы, с обязательным указанием кода по МКБ. Помимо этого, для опухолей костей необходимо указать ICD-O код. Например: конвенциональная остеосаркома дистального метадиафиза правой бедренной кости, хондробластический вариант. ICD-O code 9180/3. МКБ-10 C40.2. При наличии достаточной клинической информации производится стадирование по системе pTNM. Если при макроскопическом исследовании не представляется возможным судить о радикальности иссечения опухоли, применяют специальные окраски для маркировки краев резекции (отмечается в протоколе исследования).

3. ЛЕЧЕНИЕ

3.1. Общие принципы лечения опухолей костей скелета

В связи с редкостью патологии и сложностью лечения, общепринятым является лечение в референсных саркомных центрах, способных обеспечить доступ к полному спектру медицинской помощи и экспертным мнениям. В таких центрах терапия проводится либо в рамках проспективных, часто совместных клинических исследований, либо в рамках установленных протоколов лечения. Далее приведены общие принципы лечения пациентов с саркомами костей скелета и более детально — особенности наиболее частых типов сарком костей.

3.1.1. Хирургическое лечение

Хирургическое лечение пациентов со злокачественными опухолями костей является одним из важнейших и ключевых в комбинированном лечении, поэтому оно должно выполняться в специализированных многопрофильных онкологических клиниках с врачебным персоналом, имеющим опыт лечения данной категории больных. Основной целью хирургического лечения является радикальное удаление опухоли с максимальной возможностью выполнения органосохраняющего вмешательства, главным условием которого является абластичное удаление опухоли. Радикальные органосохраняющие операции на костях конечностей подразумевают под собой сегментарные резекции кости с удалением опухоли en block (в пределах здоровых тканей) с отступом от края опухоли

не менее 3–5 см (при отсутствии опухолевого поражения в костномозговом канале оставшейся части кости), с замещением дефекта эндопротезом удаленного фрагмента скелета. При выборе вида эндопротеза предпочтение должно отдаваться современным модульным системам онкологического протезирования. При выполнении радикального хирургического лечения в редких анатомических локализациях может быть рассмотрен вариант замещения дефекта индивидуальными системами протезирования.

В случае невозможности выполнения радикальной органосохраняющей операции показаны радикальные калечащие операции, которые выполняются при:

- поражении магистральных сосудисто-нервных структур, при которых невозможно выполнение реконструктивно-пластических операций;
- обширном местнораспространенном опухолевом процессе;
- вовлечении в опухолевый процесс всех мышечных футляров;
- по жизненным показаниям (угроза кровотечения, распад опухоли).

При небольших по размеру хондросаркомах G1 и гигантоклеточной опухоли возможно выполнение радикального хирургического лечения в объеме экскохлеации опухоли с обязательной обработкой полости локальными адъювантами (бор (механический), спирт 96% и т. д.).

3.1.2. Лекарственное лечение

Периоперационная ХТ как часть комбинированного лечения пациентов с локализованной остеосаркомой и СЮ значительно улучшает 5-летнюю выживаемость (до 60% и 75% соответственно). Общая продолжительность комбинированного лечения СЮ составляет не менее 12 месяцев. Классическая хондросаркома и хордома, напротив, обладают низкой чувствительностью к ХТ, поэтому лекарственная терапия при данных типах костных сарком применяется в случае невозможности выполнения хирургического лечения или ЛТ, а проявления заболевания являются клинически значимыми (например, выраженный болевой синдром). Особенности лекарственной терапии наиболее частых гистологических типов описаны ниже.

3.1.3. Лучевая терапия

Костные саркомы обладают низкой чувствительностью к ЛТ, поэтому решение о проведении облучения должно приниматься только на консилиуме. При наличии показаний возможно рассмотреть вопрос о проведении стереотаксической радиохирургии, стереотаксической ЛТ, протонной ЛТ. В случае множественных метастазов рекомендуется рассмотреть возможность проведения системной радиотерапии Sm153-EDTMP. В случае олигометастатического поражения рекомендуется рассмотреть возможность проведения стереотаксической ЛТ или радиохирургии. Подобно хирургическому и лекарственному лечению проведение ЛТ рекомендуется в одном специализированном медицинском учреждении с большим опытом работы.

3.2. ОСОБЕННОСТИ ЛЕЧЕНИЯ ОПУХОЛЕЙ КОСТЕЙ СКЕЛЕТА

3.2.1. Остеосаркома

Остеосаркома (ОС) — это злокачественная опухоль, клетки которой продуцируют остеоид или незрелую кость. Новообразование может возникать интрамедуллярно (80% случаев), юкстакортикально или в мягких тканях. Классическая остеосаркома чаще поражает метафизарные отделы длинных трубчатых костей, в частности кости, формирующие коленный сустав. С учетом локализации и степени дифференцировки выделяют следующие типы остеосарком:

- интрамедуллярные:
 - 1) высокой степени злокачественности (80% случаев всех остеосарком)
 - 2) низкой степени злокачественности (2%)
- юкстакортикальные:
 - 1) паростальные (низкая степень злокачественности)
 - 2) периостальные (промежуточная степень злокачественности)
 - 3) поверхностная остеосаркома высокой степени злокачественности.

Клинически проявления в целом соответствуют костным саркомам. Исходно высокие уровни ЩФ и ЛДГ могут снижаться на фоне предоперационной терапии и, наряду с другими методами, рекомендуются в качестве маркеров эффективности лечения.

Особые формы ОС — это мелкоклеточная (МКОС) и телеангиэктатическая (ТАЭОС) остеосаркомы. МКОС часто напоминает классическую остеосаркому, но иногда имеет преимущественно литический неминерализованный вид, который может напоминать саркому Юинга, особенно при поражении диафиза длинной кости. ТАЭОС ассоциируется с агрессивным разрушением кости, экспансивным ремоделированием, наличием внекостного компонента и часто патологическим переломом. ТАЭОС может напоминать аневризмальную костную кисту, но обычно проявляется более агрессивно, с утолщением перегородок и узловыми/солидными компонентами, которые активно накапливают контрастное вещество.

Периоперационная химиотерапия. Неоадьювантная и адьювантная ХТ в сочетании с радикальным хирургическим лечением позволяет повысить 5-летнюю выживаемость при остеосаркоме до 71%, а при локализованной форме — приблизить к 80%. Оптимальное начало индукционной ХТ — не позднее 3–4 недель с момента диагностической биопсии. Режимы ХТ при локализованной и генерализованной остеосаркоме представлены в табл. 4 и 7.

Таблица 4. Выбор схемы химиотерапии при остеосаркоме.

	Предпочтительные схемы	
Неоадьювантная терапия, 2–4 курса (первая линия, 6 курсов)	<ul style="list-style-type: none"> • AP • MAP 	<ul style="list-style-type: none"> • HD I
Адьювантная терапия при лечебном патоморфозе > III степени (некроз опухоли более 90%), 2–4 курса	<ul style="list-style-type: none"> • AP • MAP 	<ul style="list-style-type: none"> • HD I

	Предпочтительные схемы	
Адьювантная терапия при лечебном патоморфозе < III степени (некроз опухоли менее 90%), 6 курсов	<ul style="list-style-type: none"> • HD I 	<ul style="list-style-type: none"> • GemTax
Последующие линии	<ul style="list-style-type: none"> • HD I, 6–8 курсов • GemTax, 6–8 курсов • Регорафениб, до прогрессирования или неприемлемой токсичности • Сорафениб, до прогрессирования или неприемлемой токсичности 	<ul style="list-style-type: none"> • Кабозантиниб, до прогрессирования или неприемлемой токсичности • Циклофосфамид + топотекан, 6 курсов • Сорафениб + эверолимус, до прогрессирования или неприемлемой токсичности • HD Mtx, 6–10 курсов

Предоперационное лекарственное лечение оказывает раннее воздействие на микрометастазы и улучшает условия для радикального локального лечения. Для промежуточной оценки эффекта (в специализированных центрах) должны использоваться клинические, инструментальные и лабораторные критерии, позволяющие при необходимости сменить режим ХТ. Обязательным условием проведения ХТ является строгое соблюдение методики введения высоких доз метотрексата, ифосфамида, цисплатина. Использование метотрексата оправдано у пациентов молодого возраста, эффективность у больных старше 40 лет сомнительна, поэтому у данного контингента в качестве первой линии рассматривается схема AP. Послеоперационная ХТ направлена на продолжение системного воздействия на микрометастазы и консолидацию лечебного эффекта после радикального удаления первичной опухоли. Лечебный патоморфоз (степень некротизации, оцененная при тщательном изучении всей удаленной опухоли) продолжает оставаться независимым фактором прогноза. При выраженном гистологическом ответе на предоперационную ХТ (некроз опухоли > 90%) рекомендуется продолжить лечение теми же препаратами. 5-летняя безрецидивная выживаемость в данной клинической ситуации достигает 70–80%. В случае слабо выраженного ответа (некроз опухоли < 90%) и переходе на альтернативные схемы адьювантной ХТ или добавлении новых цитостатиков 5-летняя безрецидивная выживаемость составляет около 45–57%.

Хирургическое лечение

Органосохраняющие операции являются современным стандартом лечения пациентов с остеосаркомой. Принципы хирургического лечения для остеосаркомы соответствуют общим принципам хирургического лечения костных сарком. Главным условием операбельности является возможность радикального удаления опухоли, что гарантирует отсутствие местного рецидива. В случае невозможности выполнения радикальной органосохраняющей операции рекомендовано выполнение калечащих радикальных вмешательств в объеме ампутации или экзартикуляции конечности.

Особенности хирургической тактики в зависимости от рентгено-морфологического варианта остеосаркомы:

- паростальная остеосаркома: только радикальное хирургическое лечение (вне зависимости от степени распространения опухоли);
- периостальная остеосаркома: радикальное хирургическое лечение; при периостальной остеосаркоме показания для комбинированного лечения требуют обсуждения в каждом конкретном случае; преимущества комбинированного подхода включают в себя уменьшение размера первичного очага и метастазов опухоли, отграничение опухоли псевдо-капсулой и перевод ее в резектабельное состояние;
- остеосаркома высокой степени злокачественности: комбинированное лечение, включающее неоадьювантную ХТ, радикальное хирургическое лечение, адьювантную ХТ.

При первично-диссеминированном заболевании локальное лечение метастазов (хирургическое или абляция при невозможности выполнить операцию) должно обсуждаться на консилиуме после удаления первичной опухоли и окончании программной терапии.

Лучевая терапия

Проведение ЛТ следует рассмотреть при R1 или R2 резекции, а также в случае невозможности выполнения оперативного лечения:

- послеоперационный курс дистанционной ЛТ проводится в режиме стандартного фракционирования РОД 2 Гр до СОД 54 Гр на ложе удаленной опухоли, СОД 64–68 Гр на область R1 или R2 резекции;
- при невозможности выполнения радикального хирургического лечения показано проведение курса дистанционной ЛТ на область опухоли в РОД 2 Гр до СОД 60–70 Гр (в зависимости от толерантности окружающих тканей).

Лечение рецидива заболевания

Примерно у 30–40% пациентов со IIВ стадией и у 80% больных с IIIВ стадией развивается прогрессирование в течение первых двух лет после окончания программной терапии. При возникновении рецидива заболевания лечение направлено на достижение второй ремиссии путем хирургического удаления всех опухолевых образований или применения аблативных методик. При рефрактерном течении остеосаркомы и раннем прогрессировании выбор второй линии ХТ зависит от первичного лечения (табл. 4 и 7). При позднем прогрессировании возможно возвращении к ранее использованному режиму ХТ.

Факторы прогноза

Наиболее существенными факторами неблагоприятного прогноза считаются наличие метастазов в момент установления диагноза, слабо выраженный лечебный патоморфоз после предоперационной ХТ, нерадикальное хирургическое вмешательство. При локализованной форме, некрозе опухоли > 90% и радикальной операции 5-летняя выживаемость превышает 80%. При метастатической остеосаркоме более благоприятный исход ассоциируется с небольшим количеством метастатических узлов (1–2) и достижением полной хирургической ремиссии.

3.2.2. Саркома Юинга

Саркома Юинга (СЮ) является редкой круглоклеточной высоко злокачественной опухолью, которая, согласно классификации ВОЗ 2020 г., относится к группе недифференцированных мелкокруглоклеточных сарком костей и мягких тканей. Саркома Юинга характеризуется слиянием гена EWS (EWSR1) на хромосоме 22q12 с различными членами семейства генов ETS (FLI1, ERG, ETV1, ETV4 и FEV). Слияние EWS и FLI1 на хромосоме 11 и соответствующая хромосомная транслокация t (11;22) (q24; q12) выявляется примерно у 85% пациентов. Наиболее распространенными первичными локализациями СЮ являются кости конечностей (50%), за которыми следуют таз, ребра и позвонки. Потенциально может поражаться любая кость, однако возможно и экстракостальное происхождение, особенно среди взрослых (30%).

СЮ в настоящее время считается отличной от более редких и недавно выявленных форм, таких как:

- круглоклеточная саркома с транслокацией химерного гена EWSR7-non-ETS;
- саркома с перестройкой гена CIC (CIC-DUX4);
- саркома с перестройкой гена BCOR.

Среди мелкокруглоклеточных сарком при круглоклеточной саркоме с транслокацией химерного гена EWSR7-non-ET отмечается преобладание мужчин, в основном пожилого возраста, поражаются чаще всего кости скелета. Саркомы с перестройкой гена CIC в основном поражают мягкие ткани и редко кости. Среди сарком с перестройкой гена BCOR вариант BCOR-CCNB3 встречается в основном в костях и преимущественно у пациентов детского возраста, тогда как BCOR с внутренней тандемной дупликацией был описан при опухолях мягких тканей у младенцев.

У 25% пациентов при постановке диагноза выявляется отдаленное метастазирование. Наиболее частыми локализациями первичного очага являются кости таза, бедренная кость и кости грудной клетки, хотя СЮ может поражать любую кость. Как правило, причиной обращения пациентов становится характерный для всех костных сарком болевой синдром и отек в области пораженной кости, а также лихорадка, потеря веса и утомляемость. В анализах крови может быть выявлен лейкоцитоз, повышенный уровень ЛДГ.

Особенности комбинированного лечения

Лечение пациентов со злокачественными опухолями костей скелета требует мультидисциплинарного комбинированного подхода, благодаря которому 5-летняя выживаемость этой группы пациентов может достигать в ряде случаев 70%. Наиболее часто данной патологией страдают люди молодого и трудоспособного возраста, чем обусловлена высокая социальная значимость проблемы лечения пациентов с саркомами костей. Лечение СЮ требует комплексного подхода и должно быть назначено мультидисциплинарным консилиумом в референсных саркомных центрах. Комбинация ХТ, операции и/или ЛТ позволяет достичь 5-летней выживаемости, равной 75%. Лечение практически всегда начинается с ХТ независимо от того, является процесс локализованным или диссеминированным. Проводятся 4–6 курсов ХТ (табл. 5 и 7) каждые 3 нед. с последующим

этапом локального контроля (хирургическое лечение и/или ЛТ). Наиболее эффективной считается альтернирующая комбинация циклофосамида, винкристина, доксорубицина, ифосфамида и этопозида (VAC/IE).

Выполнение радикальной операции является оптимальным вариантом локального контроля. Приоритетом является выполнение органосохраняющих операций. Оперативным является процесс, при котором выполнимо радикальное удаление опухоли, что гарантирует отсутствие местного рецидива. В специализированных центрах органосохраняющие операции выполняются у 80% пациентов. При первично резектабельной опухоли, а также в случаях, когда первично не резектабельная опухоль стала резектабельной после 4–6 курсов индукционной ХТ, производится хирургическое лечение. При поражении ребер, диафизарных локализациях, протяженных поражениях по костномозговому каналу, стабилизации в результате лекарственной терапии выполняется экстирпация кости. Зона предшествующей биопсии обязательно включается в блок удаляемых тканей! При исходном поражении регионарных лимфатических узлов выполняется регионарная лимфаденэктомия. При полной или значительной клинической регрессии опухоли в результате индукционной ХТ, особенно при сложных локализациях (позвоночник, кости таза), альтернативой хирургическому вмешательству может быть ЛТ. При невозможности выполнения органосохраняющих операций, сложной анатомической локализации или в случае нерадикальной операции целесообразно рассмотреть возможность проведения ЛТ.

После этапа локального контроля возобновляется проведение адьювантной или лечебной ХТ; проводится от 6 до 10 курсов ХТ в зависимости от эффективности предоперационного лечения. Хорошим лечебным патоморфозом является определение менее 10% жизнеспособных опухолевых клеток, в этом случае после операции проводится ХТ по той же схеме. При метастатическом поражении легких выполнение метастазэктомии или проведение ЛТ метастазов в легкие увеличивает выживаемость пациентов.

Таблица 5. Выбор схемы химиотерапии при саркоме Юинга.

	Предпочтительные схемы
Неoadьювантная терапия, 4–6 курсов (первая линия, 12–14 курсов)	<ul style="list-style-type: none"> • VAC/IE
Адьювантная терапия при лечебном патоморфозе > III степени (некроз опухоли более 90%), 6–8 курсов	<ul style="list-style-type: none"> • VAC/IE
Адьювантная терапия при лечебном патоморфозе < III степени (некроз опухоли менее 90%), 6–10 курсов	<ul style="list-style-type: none"> • Темозоломид + иринотекан ± винкристин • GemTax
Последующие линии	<ul style="list-style-type: none"> • Темозоломид + иринотекан ± винкристин, 6–12 курсов • GemTax, 6–12 курсов • HD 1, 6–8 курсов • Циклофосфамид + топотекан, 6–12 курсов • Кабозантиниб, до прогрессирования или неприемлемой токсичности • Пазопаниб, до прогрессирования или неприемлемой токсичности

Лучевая терапия

ЛТ — важный компонент лечения пациентов с СЮ. В зависимости от клинической ситуации возможно проведение консолидирующего, предоперационного или послеоперационного курсов дистанционной ЛТ области первичного очага, также возможно проведение ЛТ по поводу отдаленных метастазов. Проведение консолидирующего курса дистанционной ЛТ показано при невозможности радикального хирургического лечения. Облучение следует начать на 12–18 неделе ХТ. ЛТ проводится в РОД 2 Гр, СОД 44 Гр на область первичной опухоли до начала лекарственного лечения (максимальный размер опухоли по первичной МРТ) с включением в объем облучения 1–1,5 см окружающих тканей, СОД 54 Гр на область первичной опухоли после проведения лекарственного лечения (определяется по МРТ, выполненному перед ЛТ) с включением в объем облучения 1–1,5 см окружающих тканей.

Проведение предоперационного курса дистанционной ЛТ рекомендуется при высокой вероятности R1 или R2 резекции. ЛТ проводится в режиме стандартного фракционирования с РОД 2 Гр, СОД 44 Гр на область исходного распространения опухоли до проведения лекарственного лечения (максимальный размер опухоли по МРТ) с включением в объем облучения 2 см окружающих тканей.

Послеоперационный курс дистанционной ЛТ нужно начать в срок не позднее 60 дней после операции. При R0 резекции облучение проводится в случае неполного патоморфологического ответа. ЛТ в режиме стандартного фракционирования в РОД 2 Гр, СОД 44 Гр на область исходного распространения опухоли до проведения лекарственного лечения (максимальный размер опухоли по МРТ) с включением в объем облучения 1–1,5 см окружающих тканей. При R1 резекции объем облучения, РОД и СОД такие же. При R2 резекции следует дополнительно эскалировать СОД на область остаточной опухоли и окружающие ткани в пределах 1–1,5 см до 54 Гр.

При метастатическом поражении легких, в случае достижения полного клинического ответа, возможно рассмотреть вариант облучения всего объема легких. Облучение проводится в режиме РОД 1,5 Гр до СОД 18 Гр.

Лечение рецидива заболевания

При позднем прогрессировании заболевания возможно возобновление применявшихся ранее схем ХТ (например, VAC/IE, если не достигнута максимально допустимая кумулятивная доза доксорубина). При раннем прогрессировании целесообразно применение схем второй и последующих линий ХТ (табл. 5 и 7). К ним относят комбинации темозоломида с иринотеканом ± винкристин и комбинацию гемцитабина с доцетакселом. В единственном рандомизированном исследовании III фазы при рефрактерной и/или рецидивной саркоме Юинга была показана эффективность высокодозного ифосфамида по сравнению с комбинацией циклофосфамида и топотекана, при этом введение высокодозного ифосфамида требует адекватной функции почек с учетом предлеченности пациентов. При последующем прогрессировании возможно назначение ингибиторов тирозинкиназ, в том числе кабозантиниба. В одноцентровом исследовании II фазы у пациентов с диссеминированной СЮ частичный ответ был достигнут в 25% случаев.

Факторы прогноза

Локализация первичного очага в позвоночнике или крестце является неблагоприятным фактором прогноза. Поздний рецидив (≥ 2 лет с момента постановки диагноза), изолированное поражение легких, местный рецидив, который возможно радикально удалить, а также возможность проведения высокодозной ХТ являются наиболее благоприятными прогностическими факторами, в то время как ранний рецидив (< 2 лет с момента постановки диагноза) в сочетании или без метастатического поражения легких и/или метастазов других локализаций, повышенный уровень ЛДГ при постановке первичного диагноза считаются неблагоприятными прогностическими факторами. Примерно у 30–40% пациентов с СЮ возникают ранние рецидивы заболевания (локальные и/или отдаленные). Пациенты с метастатическим поражением костей и/или костного мозга имеют неблагоприятный прогноз (5-летняя выживаемость менее 20%). Пациенты с длительным временем без прогрессирования имеют больше шансов на положительный эффект от проводимого лечения в случае развития рецидива.

3.2.3. Хондросаркома

Хондросаркома занимает второе место среди первичных злокачественных опухолей костей по встречаемости и составляет по различным данным от 20 до 27% всех первичных сарком костей. Наиболее часто опухоль локализуется в бедренной кости, костях таза, плечевой кости, ребрах, грудине, лопатке. Классическая форма хондросаркомы составляет около 90% всех случаев; 10–15% всех хондросарком составляют следующие подтипы: светлоклеточная, юстакортикальная, дедифференцированная, миксоидная и мезенхимальная хондросаркома. Очень редко встречаются экстраклеточные хондросаркомы. Клинические проявления при хондросаркоме не имеют своей специфичности и, как правило, проявляются болевым синдромом при той или иной локализации. Как правило, боли носят медленно нарастающий длительный характер.

Особенности лечения

Основным вариантом лечения является хирургическое радикальное удаление опухоли в пределах здоровых тканей, что является прогностически важным фактором. У пациентов с небольшими по размеру опухолями и степенью дифференцировки G1 в ряде случаев возможно выполнение экскохлеации опухоли с тщательной обработкой полости. Классическая хондросаркома отличается низкой чувствительностью к лекарственному лечению. Исключения составляют мезенхимальная и дедифференцированная хондросаркомы, отличающиеся неблагоприятным прогнозом. В отношении данных подтипов рекомендовано проведение тех же принципов лечения, как для СЮ и остеосаркомы соответственно (табл. 6 и 7).

Лучевая терапия

Предоперационный курс дистанционной ЛТ следует проводить в случае опухоли высокой степени злокачественности, распространяющейся за пределы костных структур и только при высоком риске положительных краев резекции. В объем облучения входит вся

первичная опухоль. Облучение проводится в режиме стандартного фракционирования РОД 2 Гр до СОД 50 Гр. Послеоперационный курс дистанционной ЛТ проводится только при крае резекции R1 или R2. Показано облучение ложа удаленной опухоли в РОД 2 Гр до СОД 70 Гр при R1, возможна эскалация дозы до СОД 78 Гр при R2. При невозможности выполнения радикальной операции рекомендуется проведение курса дистанционной ЛТ области первичной опухоли РОД 2 Гр до СОД 70–78 Гр (в зависимости от толерантности окружающих тканей). Возможно рассмотреть варианты лечения неоперабельных опухолей при помощи стереотаксической ЛТ или радиохирургии, либо в лечебных учреждениях, располагающих протонной ЛТ.

Факторы прогноза

Основными факторами прогноза при классической хондросаркоме являются степень дифференцировки опухоли, ее размер и возможность радикального хирургического лечения. Редкие подтипы — мезенхимальная и дедифференцированная хондросаркомы, отличаются значительно более неблагоприятным прогнозом.

Таблица 6. Выбор схемы химиотерапии при отдельных типах опухолей костей скелета.

	Предпочтительные схемы
Метастатическая и/или неоперабельная классическая хондросаркома	<ul style="list-style-type: none"> • Дазатиниб, до прогрессирования или неприемлемой токсичности • Пазопаниб, до прогрессирования или неприемлемой токсичности
Дедифференцированная хондросаркома	<ul style="list-style-type: none"> • см. раздел «Остеосаркома»
Мезенхимальная хондросаркома	<ul style="list-style-type: none"> • см. раздел «Саркома Юинга»
Недифференцированная плеоморфная саркома кости	<ul style="list-style-type: none"> • см. раздел «Остеосаркома»
Хордома	<ul style="list-style-type: none"> • Иматиниб, до прогрессирования или неприемлемой токсичности • Дазатиниб, до прогрессирования или неприемлемой токсичности • Сунитиниб, до прогрессирования или неприемлемой токсичности • Эрлотиниб, до прогрессирования или неприемлемой токсичности • Лапатиниб при EGFR-положительной хордоме, до прогрессирования или неприемлемой токсичности • Сорафениб, до прогрессирования или неприемлемой токсичности
Гигантоклеточная опухоль кости	<ul style="list-style-type: none"> • Деносумаб, см. табл. 7
MSI-h/dMMR/TMB-h	<ul style="list-style-type: none"> • Пембролизумаб, до прогрессирования или неприемлемой токсичности • Ниволумаб + ипилимумаб, до прогрессирования или неприемлемой токсичности

3.2.4. Хордома

Хордома представляет собой низкозлокачественную медленно растущую, но местно-инвазивную и агрессивную опухоль, встречающуюся в структурах основания черепа

и осевого скелета. Наиболее распространенной локализацией является крестцовая/копчиковая область (50%), за которой следуют сфено-затылочная область (35%) и мобильный отдел позвоночника (около 10–15%).

Клиническая картина полностью зависит от расположения хордомы. Симптомы часто бывают стертыми и долго проявляются в слабой форме, что обуславливает отсроченное, в среднем в течение 10 месяцев, обращение пациентов к врачу. Гистологически выделяют 3 типа хордом: классическую, низкодифференцированную и дедифференцированную хордомы; кроме того, выделяют хондродную хордому как один из вариантов классической хордомы.

Особенности лечения

Хирургическая en-bloc резекция с отрицательными краями является стандартом лечения хордом позвоночника и крестца. Радикальная резекция опухолей с негативными краями резекции связана с более длительной безрецидивной выживаемостью. Однако, радикальное хирургическое лечение не всегда возможно, особенно при локализации в позвоночнике. Кроме того, en-bloc резекция сопряжена с высокой частотой развития осложнений. При высоких резекциях крестца радикальное оперативное вмешательство приводит к стойкому нарушению функции тазовых органов и большому риску развития раневой инфекции. В случае положительного края резекции обязательным является проведение послеоперационной ЛТ.

Возможности лекарственной терапии при распространенной хордоме ограничены (табл. 6 и 7). Иматиниб и сорафениб являются агентами с наибольшим доказательством эффективности при прогрессирующей хордоме и представляют разумные варианты паллиативного лечения для замедления прогрессирования заболевания или облегчения симптомов. Дедифференцированные хордомы лечат в соответствии с рекомендациями по лечению саркомы мягких тканей, ХТ проводится при клинических показаниях. Лечение пациентов с хордомами должно проводиться в многопрофильных онкологических клиниках группой врачей, которые являются экспертами в области лечения хордом.

Лучевая терапия

Предоперационный курс дистанционной ЛТ при локализации опухоли в позвонках или крестце следует проводить только при большой вероятности R1 или R2 края резекции. Рекомендовано проведение курса дистанционной ЛТ на область первичной опухоли в режиме стандартного фракционирования РОД 2 Гр до СОД 50 Гр. В случае локализации опухоли в костях основания черепа проведение предоперационного курса ЛТ не рекомендуется. Послеоперационный курс дистанционной ЛТ следует проводить только в случае нерадикальной операции. Показано облучение ложа удаленной опухоли в РОД 2 Гр до СОД 70 Гр при R1, эскалация дозы до СОД 72–78 Гр — в случае R2 в крае резекции. При невозможности выполнения радикальной операции показано проведение курса дистанционной ЛТ на область первичной опухоли в РОД 2 Гр до СОД 72–78 Гр. Как и для хондросарком, возможно рассмотреть варианты лечения неоперабельных опухолей при помощи стереотаксической ЛТ или радиохирургии, либо в лечебных учреждениях, располагающих протонной ЛТ.

3.2.5. Гигантоклеточная опухоль

Гигантоклеточная опухоль (ГКО) является относительно редким остеолитическим новообразованием костей скелета, для которого характерны местно-агрессивный характер течения, высокая частота местных рецидивов и низкий метастатический потенциал. Примерно в половине всех случаев заболевания поражается дистальный отдел бедренной кости или проксимальный отдел большеберцовой кости.

Хирургическое лечение, возможности лекарственной терапии при ГКО. Радикальное хирургическое лечение является стандартом лечения ГКО и соответствует общим хирургическим принципам лечения костных сарком. Однако, при некоторых локализациях (позвоночник, кости таза, кисть, стопа) или распространенности процесса это не всегда возможно или приводит к ухудшению функциональных результатов и качества жизни пациента. При выполнении нерадикального объема операции функциональные результаты значительно лучше, но при этом риск местного рецидива достигает 60%. Деносумаб снижает потребность в инвалидизирующем хирургическом вмешательстве или откладывает его, приводит к быстрому снижению болевого синдрома, позволяет достичь длительного контроля над заболеванием и, по данным некоторых нерандомизированных исследований, влияет на снижение риска рецидива заболевания (табл. 7). При неоперабельном и/или диссеминированном заболевании рекомендовано длительное лечение, в том числе с переходом на поддерживающую терапию (табл. 7). При операбельной ГКО кости проведение предоперационной терапии деносумабом позволяет выполнить операцию с лучшим функциональным результатом и, в зависимости от объема операции, влияет на риск рецидива заболевания. Минимальная продолжительность предоперационной терапии составляет 6 введений и может быть увеличена при нарастании положительного эффекта на фоне лечения, при анатомически сложных локализациях заболевания и высоких рисках послеоперационных осложнений или рецидива заболевания. Злокачественная ГКО (первичная и вторичная) встречается крайне редко, прогноз значительно хуже, а лечение соответствует протоколам лечения костных сарком. Тактика лечения пациентов с ГКО должна определяться в референтных онкоортопедических центрах.

Лучевая терапия

В случае невозможности выполнения радикальной операции, при прогрессировании или рецидиве, если резервы лекарственного лечения (деносумаб) исчерпаны, рекомендуется проведение курса дистанционной ЛТ области первичной опухоли в режиме стандартного фракционирования с РОД 2 Гр до СОД 50 Гр. Возможна эскалация СОД до 60 Гр. По данным литературы, существует вероятность малигнизации опухоли после проведения облучения (вторично злокачественная ГКО).

3.2.6. Другие опухоли

Тактика лечения редких гистологических типов опухолей костей скелета в обязательном порядке должна быть принята мультидисциплинарным консилиумом в референтных саркомных центрах. В основном при бурном прогрессировании опухоли применяются

общие принципы лечения, как при остеосаркоме или СЮ в зависимости от принадлежности опухоли к той или иной гистологической группе (табл. 6 и 7). Проведение иммунотерапии при костных опухолях не является стандартом лечения и на основе имеющихся исследований показало низкую эффективность. Терапия пембролизумабом или ниволумабом + ипилимумабом возможна при отсутствии/исчерпанности стандартных методов лечения, наличии MSI-H и/или высокой мутационной нагрузки в опухоли.

Таблица 7. Рекомендуемые схемы лекарственной терапии при первичных опухолях костей скелета.

Схема	Режим лечения
Химиотерапия при первичных опухолях костей скелета	
VAC-IE	<p>VAC:</p> <ul style="list-style-type: none"> • день 1: винкристин 2 мг в/в кап. • день 1: доксорубин 75 мг/м² в/в кап. • день 1: циклофосфамид 1200 мг/м² в/в • день 2–11: филграстим 5 мкг/кг п/к или до восстановления АЧН $\geq 5,0 \times 10^9$/л (или во 2-й день эмпэгфилграстим 7,5 мг п/к или другие формы пегилированных КСФ) <p>Далее через 3 недели</p> <p>IE:</p> <ul style="list-style-type: none"> • день 1–5: этопозид 100 мг/м² в/в кап. • день 1–5: ифосфамид 1800 мг/м² в/в кап. • день 1–5: месна 100–120% дозы ифосфамида в/в струйно • день 6–15: филграстим 5 мкг/кг п/к или до восстановления АЧН $> 5,0 \times 10^9$/л (или в 6-й день эмпэгфилграстим 7,5 мг п/к или другие формы пегилированных колониестимулирующих факторов) <p>Каждые 3 недели</p>
HD I	<ul style="list-style-type: none"> • день 1–7: ифосфамид 2000 мг/м² в/в кап. 3 часа или инфузия 24 часа ежедневно (суммарная курсовая доза 14000 мг/м²) • день 1–7: месна 100–120% дозы ифосфамида в/в • день 8–17: филграстим 5 мкг/кг п/к или до восстановления АЧН $\geq 5,0 \times 10^9$/л (или в 8-й день эмпэгфилграстим 7,5 мг п/к или другие формы пегилированных КСФ) <p>Каждые 3 недели</p>
AP	<ul style="list-style-type: none"> • день 1: цисплатин² 120 мг/м² в/в 4-часовая инфузия на фоне гипергидратации • день 1–4: доксорубин³ 22,5 мг/м² (суммарная курсовая доза 90 мг/м² за 96 часов) в/в 24-часовая инфузия • день 6–15: филграстим 5 мкг/кг п/к или до восстановления АЧН $\geq 5,0 \times 10^9$/л (или в 6-й день эмпэгфилграстим 7,5 мг п/к или другие формы пегилированных КСФ) <p>Каждые 4 недели</p> <p>или</p> <ul style="list-style-type: none"> • день 1–3: доксорубин³ 25 мг/м² в/в (суммарная курсовая доза 75 мг/м² за 72 часа) 24-часовая инфузия • день 4: цисплатин² 100 мг/м² в/в 4-часовая инфузия на фоне гипергидратации • день 5–14: филграстим 5 мкг/кг п/к или до восстановления АЧН $\geq 5,0 \times 10^9$/л (или в 5-й день эмпэгфилграстим 7,5 мг п/к или другие формы пегилированных КСФ) <p>Каждые 3 недели</p>

Схема	Режим лечения
MAP (для пациентов молодого возраста)	<ul style="list-style-type: none"> • день 1: цисплатин²120 мг/м² в/в 4-часовая инфузия на фоне гипергидратации • день 1–3: доксорубин³25 мг/м² в/в (суммарная курсовая доза 75 мг/м² за 72 часа) 24-часовая инфузия • день 5–14: филграстим 5 мкг/кг п/к или до восстановления АЧН $\geq 5,0 \times 10^9$/л (или в 5-й день эмпэгфилграстим 7,5 мг п/к или другие формы пегилированных КСФ) • день 28, 35: метотрексат⁴10000–12000 мг/м² в/в с последующей инфузией кальция фолината и контролем концентрации метотрексата в крови Каждые 6 недель
HD Mtx (для пациентов молодого возраста)	<ul style="list-style-type: none"> • день 1: метотрексат⁴12000 мг/м² в/в с последующей инфузией кальция фолината и контролем концентрации метотрексата в крови Каждые 2 недели
GemTax	Стандартный режим: <ul style="list-style-type: none"> • день 1, 8: гемцитабин 900 мг/м² в/в кап 90-минутная инфузия • день 8: доцетаксел 100 мг/м² в/в кап 60 мин. • день 9–18: филграстим 5 мкг/кг п/к или до восстановления АЧН $\geq 5,0 \times 10^9$/л (или в 9-й день эмпэгфилграстим 7,5 мг п/к или другие формы пегилированных КСФ) Каждые 3 недели или Режим для пациентов, ранее получавших системную ХТ с эпизодами гематологической токсичности 3–4 степени и/или после ЛТ костей таза: <ul style="list-style-type: none"> • день 1, 8: гемцитабин 675 мг/м² в/в кап 90-минутная инфузия • день 8: доцетаксел 75 мг/м² в/в кап 60 мин. • день 9–18: филграстим 5 мкг/кг п/к или до восстановления АЧН $\geq 5,0 \times 10^9$/л (или в 9-й день эмпэгфилграстим 7,5 мг п/к или другие формы пегилированных КСФ) Каждые 3 недели
Темозоломид + иринотекан	<ul style="list-style-type: none"> • день 1–5: темозоломид 100 мг/м² в/в кап. • день 1–5: иринотекан 40 мг/м² в/в кап. Каждые 4 недели
Винкрестин + темозоломид + иринотекан	<ul style="list-style-type: none"> • день 1: винкрестин 2 мг в/в кап. • день 1–5: темозоломид 125 мг/м² в/в кап. • день 1–5: иринотекан 50 мг/м² в/в кап. Каждые 3–4 недели
Циклофосфамид + топотекан	<ul style="list-style-type: none"> • день 1–5: циклофосфамид 250 мг/м² в/в кап. • день 1–5: топотекан 0,75 мг/м² в/в кап. Каждые 4 недели
Таргетная и иммунотерапия при первичных опухолях костей	
Пазопаниб	800 мг в сутки внутрь
Дазатиниб	70 мг × 2 раза в сутки внутрь
Иматиниб	400 мг × 1 раз сутки внутрь
Сунитиниб	37,5 мг внутрь
Сорафениб + эверолимус	Сорафениб 400 мг × 2 раза в сутки внутрь + эверолимус 5 мг × 1 раз в сутки внутрь
Сорафениб	400 мг × 2 раза в сутки внутрь

Схема	Режим лечения
Кабозантиниб	60 мг в сутки внутрь
Регорафениб	160 мг 1 раз в сутки внутрь с 1-го по 21-й день, каждые 4 недели
Эрлотиниб	150 мг в сутки внутрь
Лапатиниб	1500 мг в сутки внутрь
Деносуаб	День 1, 8, 15, 28: 120 мг п/к, далее — 1 раз в 28 дней, предоперационная длительность введения в зависимости от объема операции и локализации опухоли Поддерживающая терапия: 120 мг п/к 1 раз в 3 месяца, длительно
Пембролизумаб	200 мг в/в кап. каждые 3 недели или 400 мг в/в кап каждые 6 недель
Ниволумаб + ипилиумаб	день 1: ниволумаб 240 мг в/в кап каждые 2 недели день 1: ипилиумаб 1 мг/кг в/в кап каждые 6 недель

¹ Месна применяется в суточной дозе, составляющей 100–120% от дозы ифосфамида и разделенной на 3 введения в течение дня: вместе с введением ифосфамида и далее через 4 и 8 часов от завершения его инфузии; суточную инфузию ифосфамида следует сопровождать 24-часовой инфузией месны в дозе, составляющей 100–120% от разовой дозы ифосфамида.

² Цисплатин вводится на фоне гипергидратации солевыми растворами с форсированным мантиоловым диурезом и комбинированной антиэметической терапией.

³ Доксорубицин вводится в центральную вену в виде суточной инфузии с помощью инфузомата или помпы.

⁴ Метотрексат вводится на фоне гипергидратации, подщелачивания и антидотной терапии кальция фолинатом в дозе 15 мг/м², введение кальция фолината начинается через 24 ч от начала инфузии метотрексата каждые 6 часов до снижения концентрации метотрексата в крови до уровня менее 0,1 мМ; контроль концентрации метотрексата в конце 4-го часа инфузии и далее — каждые 24 часа от начала инфузии метотрексата.

4. НАБЛЮДЕНИЕ

Пациенты с костной саркомой, закончившие программное лечение, должны наблюдаться с периодичностью 1 раз в 3 мес. в течение первых 2 лет, в третий год — 1 раз в 4 мес., далее — 1 раз в 6 мес. в течение 4–5 года. Обязательными процедурами являются выяснение жалоб, осмотр, рентгенография органов грудной клетки (КТ — по показаниям), УЗИ области послеоперационного рубца, рентгенография зоны костного поражения, определение уровня ЩФ, остеосцинтиграфия и ПЭТ-КТ (по показаниям).